



# ВЕТЕРИНАРНАЯ КЛИНИКА «101 ДАЛМАТИНЕЦ» Городской Ветеринарный Диагностический Центр

г. Химки, пр-т Мельникова, д.10  
г. Москва, ул.Свободы, д.65  
мкр-н Сходня, ул. Мичурина, д.25А

тел.: +7 (495) 150-42-40  
сайт: <https://vet101.ru/>

Дата   ч   м   г

Владелец животного

Тел / факс

Вид животного

e-mail

Порода

Врач

Пол

Возраст

Кличка

Клиника

позиции для исследования отмечайте

ОБЛАСТЬ ИССЛЕДОВАНИЯ	ПРОЕКЦИИ
Грудная полость	Левая латеральная (Llat)
Брюшная полость	Правая латеральная (Rlat)
Серия снимков грудной полости (3-4 снимка)	Вентродорсальная (VD)
Череп*	Дорсовентральная (DV)
Верхняя челюсть*	Дорсоплантарная (DP)
Нижняя челюсть*	Косая проекция (OB)
Вис.нижнечелюстной сустав	Латеральная 135° (Lat)
Шейный отдел позвоночника	Латеральная 45° (Lat)
Грудной отдел позвоночника	Латеральная 90° (Lat)
Поясничный отдел позвоночника	Краниокаудальная (CrCd)
Таз*	Каудокраниальная (CdCr)
Дисплазия тазобедренного сустава*	
Плечо	
Локтевой сустав	
Запястье	
Коленный сустав	
Предплюсна	
Лапа	

РЕНТГЕН- КОНТРАСТНОЕ ИССЛЕДОВАНИЕ	ПРОЕКЦИИ
Пищевод*	Левая латеральная
Желудок*	Правая латеральная
Тонкий кишечник*	Вентродорсальная
Толстый кишечник*	Дорсовентральная
Мочевой пузырь*	

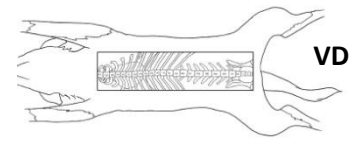
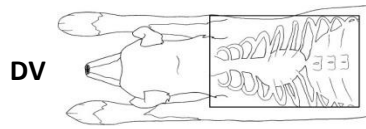
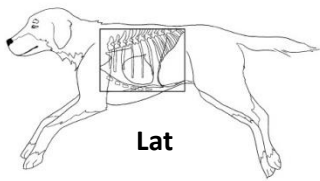
КОЛИЧЕСТВО СНИМКОВ И ВРЕМЕННОЙ ИНТЕРВАЛ МЕЖДУ НИМИ (заполняет врач для рентгенконтрастных исследований)

- Отмеченные позиции могут потребовать размещение животного в стационар, анестезии, дополнительных исследований.

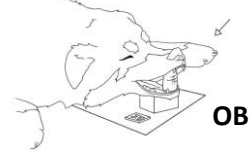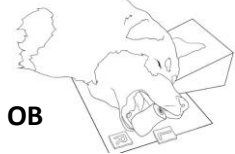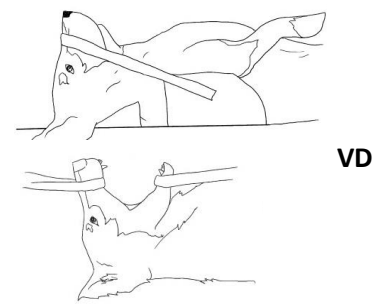
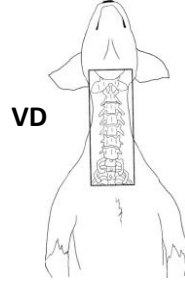
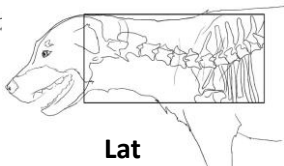
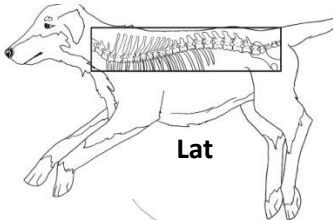
\* Для диагностики непроходимости ЖКТ предпочтительно использовать также и ультразвуковую диагностику.

## Стандартные укладки

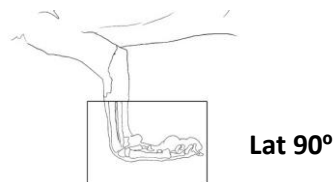
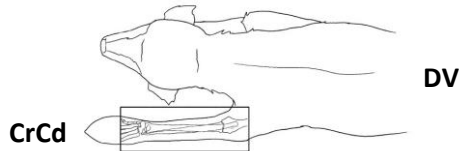
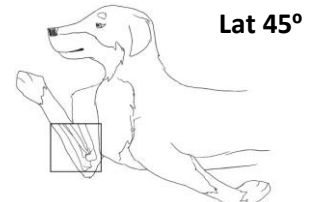
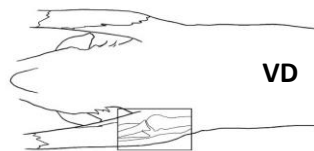
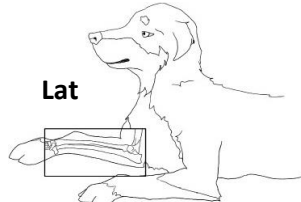
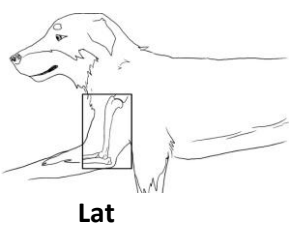
### ГРУДНАЯ И БРЮШНАЯ ПОЛОСТЬ



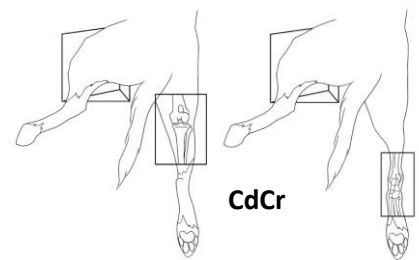
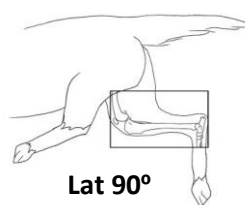
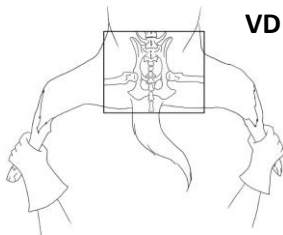
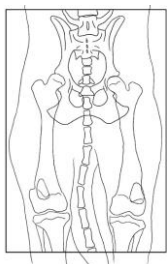
### ЧЕРЕП И ПОЗВОНОЧНИК



### ПЛЕЧЕВОЙ СУСТАВ И ГРУДНАЯ КОНЕЧНОСТЬ



### ТАЗ И ТАЗОВЫЕ КОНЕЧНОСТИ



OB – косая проекция, Lat – латеральная проекция, CrCd – краниокаудальная пр., CdCr – каудокраниальная пр., DP – дорсоплантарная пр., VD – вендродорсальная пр., DV – дорсовентральная пр.